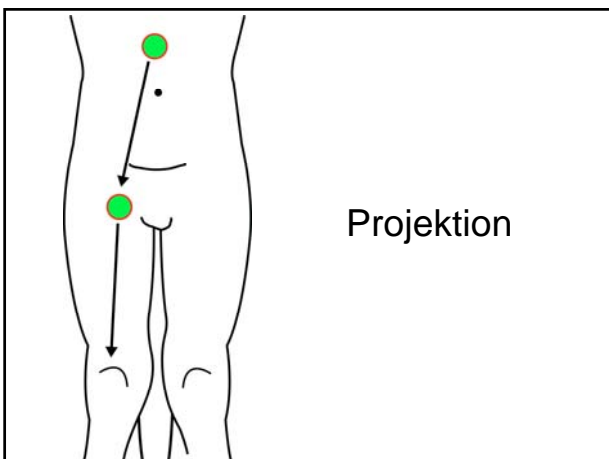
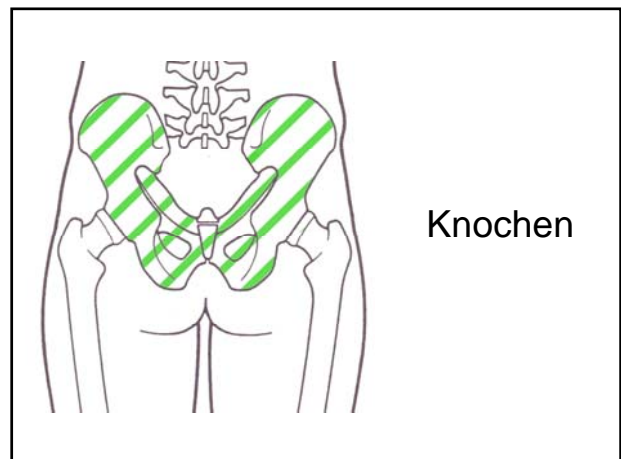
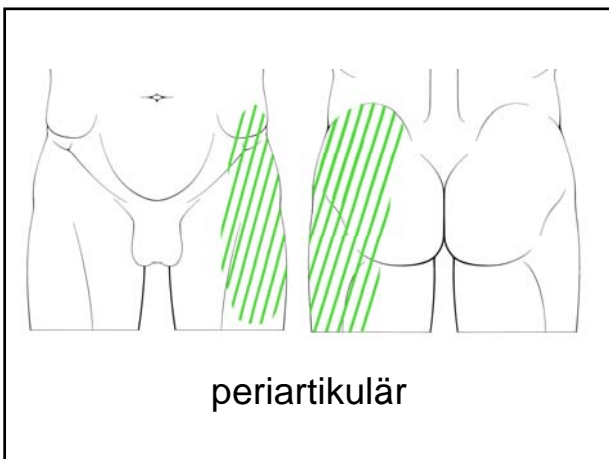
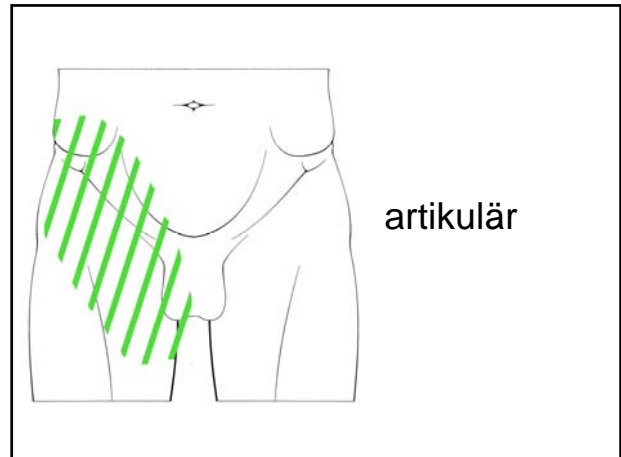


Probleme um den Beckengürtel in der Rheumatologie

15. Engadiner Fortbildungstage
4. – 6. September 2009

Pius Brühlmann und Beat A. Michel

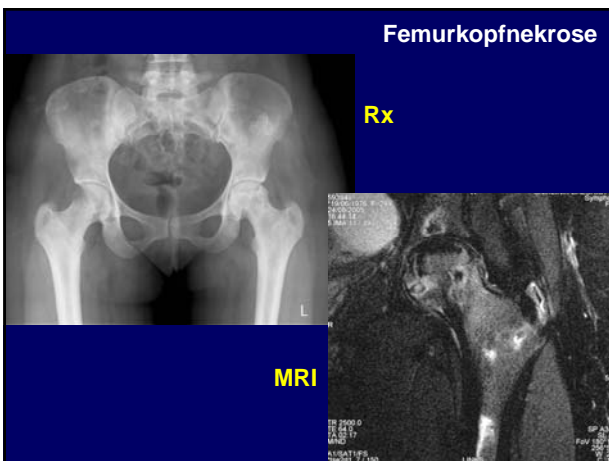
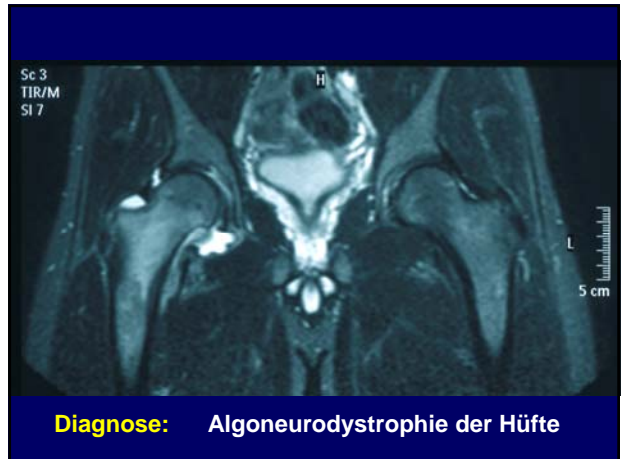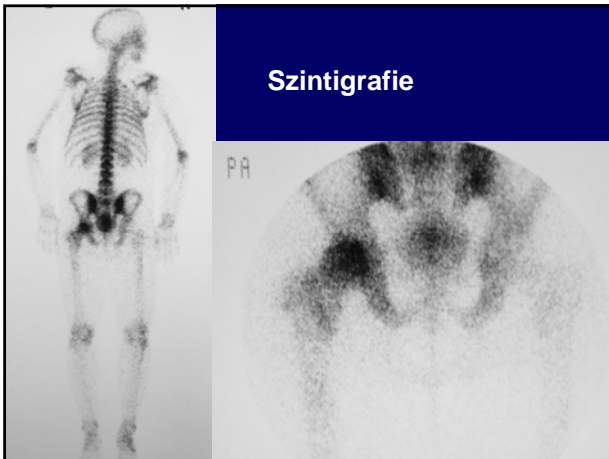

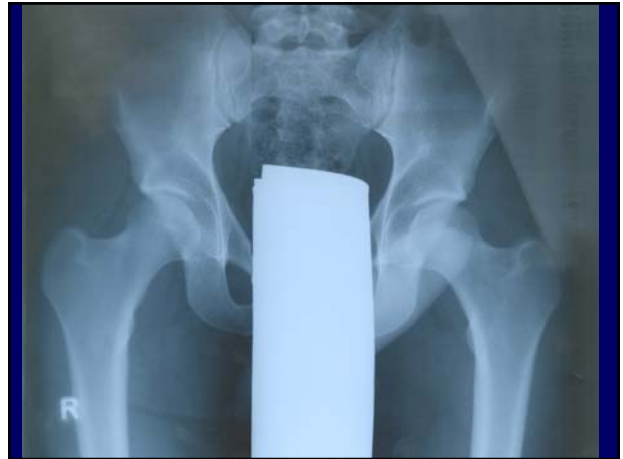
M, 21

**Zeckenbiss ohne Erythem
Leistenschmerz rechts**

M, 21

Punktat
500 Zellen
PCR-Borrelien negativ



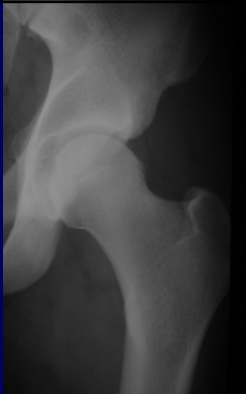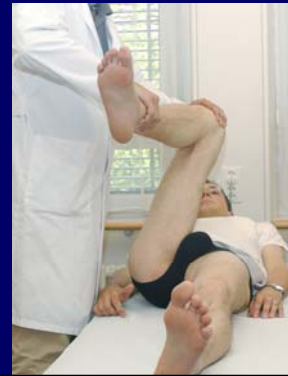Transiente Osteoporose der Hüfte

- Vorkommen**
- Junge Männer 20 – 40 Jahre
 - Schwangerschaft
 - Trauma in Anamnese?
- Klinik**
- Ruhe-, Bewegungs- und Belastungsschmerz
 - Hüftgelenkbeweglichkeit ↓
 - Gelenkerguss

M, 24

- Eishockey-Spieler
- linksseitige Leistenschmerzen nach Belastung
- bei Flexion Hüfte stechender Schmerz
→ nach Trainingspause besser

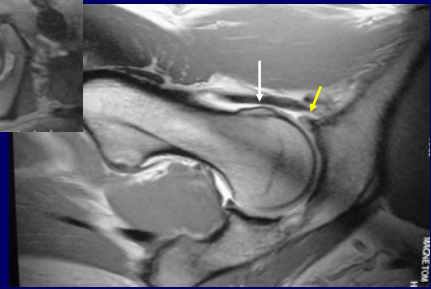
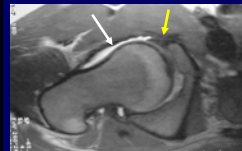Innenrotation 1/3 ↓
Endphasenschmerz



Befund
Flacher Kopf-Hals-Übergang → „Offset Störung“

M, 24

MRI



Diagnose: Femoro-acetabuläres Impingement links

bei Offset-Störung mit Labrumläsion

Femoro-acetabuläres Impingement



Kontakt zwischen Schenkelhals und Pfannenrand

Klinik

Femoro-acetabuläres Impingement

Symptome

- Leistenschmerz belastungsabhängig
- bei Flexion stechend, elektrisierend

Befund

- Impingement-Teste
- evtl. Hüftinnenrotation ↓

Abklärung

- Röntgen
- Arthro MRI

Therapie

- konservativ
- operativ → Langzeitergebnisse

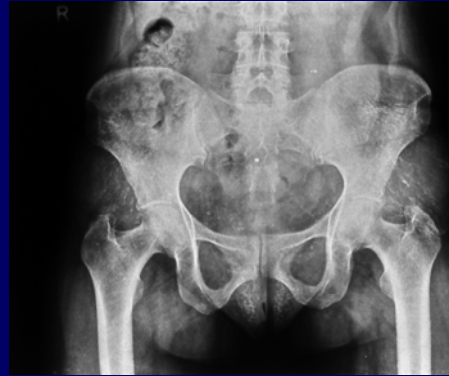F, 56

A Dermatomyositis seit 1997
MTX
Pred
Schmerzen seit 2 Monaten im Becken

K Harte Weichteile
druckdolent

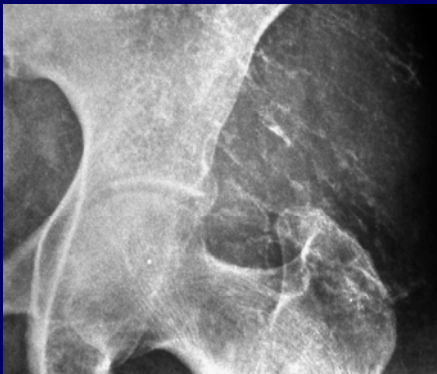F, 56

Rö



F, 56

Rö



Dg Verkalkungen bei DM

F, 75

- Rezidivierendes lumbospondylogenes Syndrom bei degenerativen Veränderungen
- Polyarthrose
- Adipositas

- Lange Flugreise → Aspirin Cardio

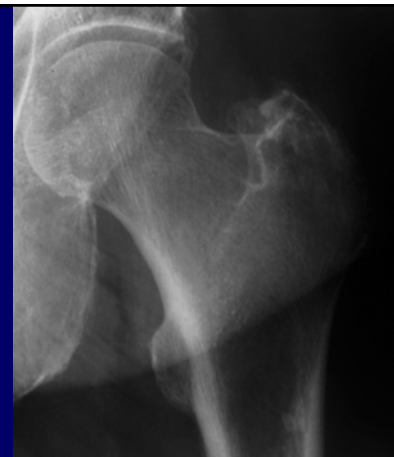F, 75

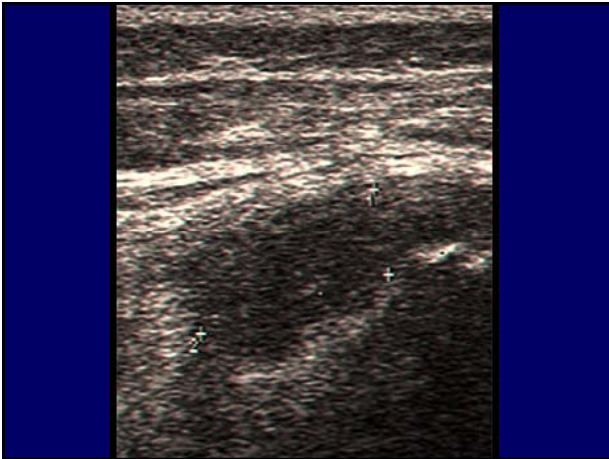
- Akute Schmerzen Hüfte rechts
 - Trochanter major
 - Tractus iliotibialis
- NSA

Befunde

- Druckdolenz Trochanter major
- BSR 35, CRP 84

F, 75





Diagnose

- Bursitis trochanterica bei Gicht

F, 46

- Systemische Sklerose seit über 15 Jahre
- Brennen Leiste rechts
- Sensibilitätsstörung im Stehen, Liegen → Sitzen gut

Diagnose

- Kompressionsneuropathie N. ilio-inguinalis

N. ilio-inguinalis

N. ilio-hypogastricus

N. obturatorius

N. cutaneus femoris lateralis

F, 72

A 3 Mte. Schwäche, Schmerzen in OS bds.

K Hüfte frei
Hüftbeuger M4

L normal

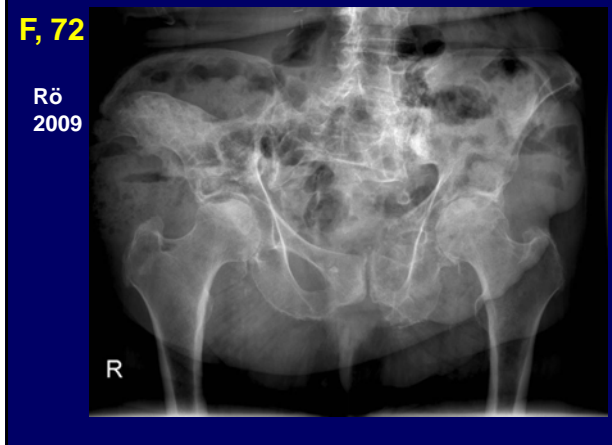
DEXA Penie

F, 72

Rö 2006

R

Dg Multiple Frakturen bei Osteomalazie/Osteoporose



F, 75 |

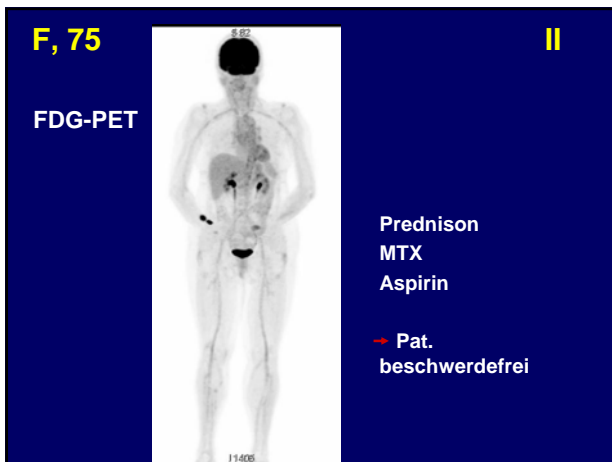
A Claudicatio (gluteal, Oberschenkel) seit 3 Mte.

K Gute Fusspulse, Neuro o.B.

Abklärung: MRI (LWS, BWS, HWS, Schädel)
CT Abdomen
Mammographie
Röntgen Beine, Thorax
Hb (116), BSR 80, CRP 90

Duplex Sono: Wandverdickung
A. fem. supf. bds.

PET
→



F, 75 | III

Dg: Aktive Grossgefässvaskulitis

Th: MTX 25
Prednison 15

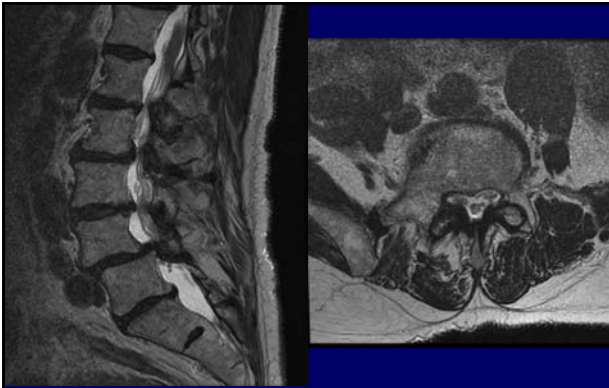
Bildgebung bei Grossgefäss-Vaskulitis

	Aktivität	Ausdehnung	Struktur
FDG-PET	+++ auch Frühstadium	++	-
MRI	+/-	(+)	+++

→ FDG-PET / MRI komplementär

F, 87

- Nach Turnen krampfartige Schmerzen inguinal links
- Sitzen beschwerdefrei
- Kein Rückenschmerz
- Neurologisch
 - umgekehrter Lasègue links
 - PSR links ↓
 - Kraft Quadrizeps ↓
 - Sensibilität symmetrisch



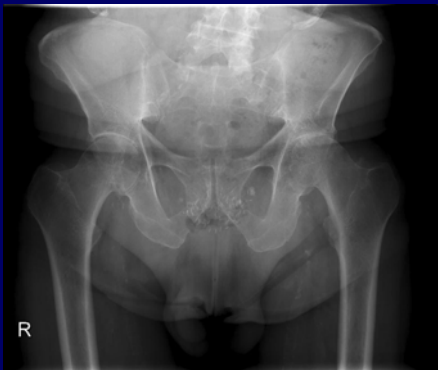Diagnose LRS L2 links bei Degenerationen

M, 74

- A** Rheumatoide Arthritis seit >20 Jahren
 Schmerzen linkes Knie seit 3 Wochen
 Gehen max. 15'
 bekannt: TP re+li Knie
 Angio o.B.
- K** IR-Endphasenschmerz li Hüfte
 Knie frei

M, 74

Beckenröntgen



Dg Sek. Arthrose bei RA li Hüfte
 TP → schmerzfrei

Differenzialdiagnose

Schmerzen Becken

artikulär 1

- degenerativ Arthrose
- rheumatisch-entzündlich Spondylarthropathien, RA
- metabolisch/endokrin Kristallarthropathien
 - . Gichtarthropathie
 - . Chondrokalzinose
- infektiös-entzündlich Infektarthritis

Differenzialdiagnose

Schmerzen Becken

artikulär 2

- tumorös
 - benigne
 - . Synovitis villonodularis pigmentosa
 - . Osteochondromatose
 - maligne
- Gerinnungsstörung Hämarthros
- neuropathisch Charcot-Arthropathie

Differenzialdiagnose

Schmerzen Becken

periartikulär / Knochen

- Weichteile Bursopathien
Tendopathien
- Knochen Femurkopfnekrose
transiente Osteoporose (Algoneurodystrophie)
Frakturen
Osteomalazie
Paget
Knochenmetastasen
- ISG mechanisch
entzündlich

Differenzialdiagnose

Projektionsschmerzen Becken

- | | |
|-------------------|---|
| – neurologisch | Kompressionsneuropathien
· radikulär L2
· peripher |
| – intraabdominal | chirurgisch inguinale femorale Hernien
urologisch Urolithiasis |
| – retroperitoneal | Abszess
Hämatom |
| – Gefässe | „Ormond“-Fibrose
Grossgefässvaskulitis |
| – Knie | Projektionsschmerz |

rheuma[®]
Schweiz • Suisse • Svizzera • Svizra
Fortbildung und Informationen für Fachleute

Kristallarthropathien

JETZT
abonnieren unter
rheuma-schweiz.ch

1

www.rheuma-schweiz.ch