

Blickdiagnosen in der Inneren Medizin

Martin Krause, Münsterlingen

**Medicine is a science
of uncertainty
and an art of probability**

Sir William Osler 1849-1919

Erfahrung

Klassische Präsentation

Blickdiagnose

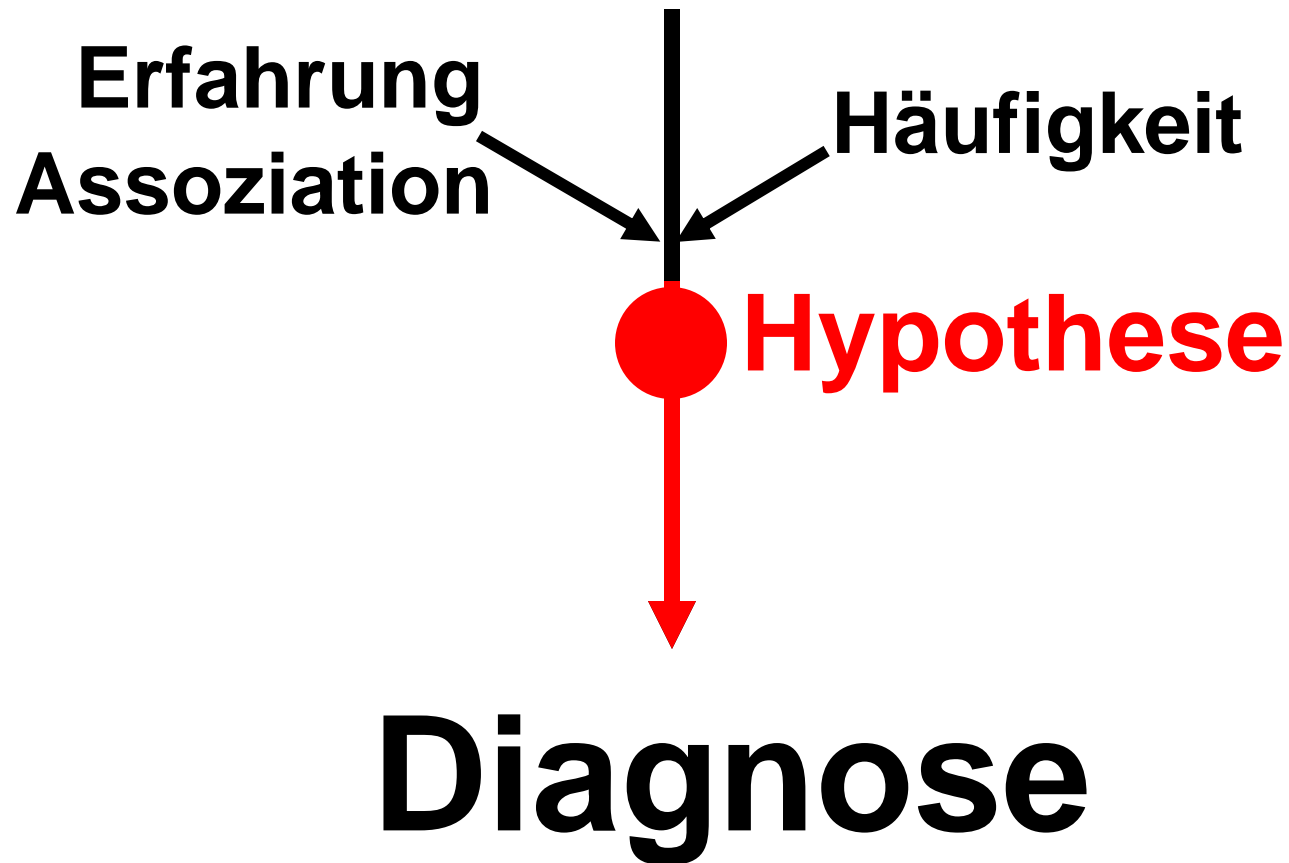


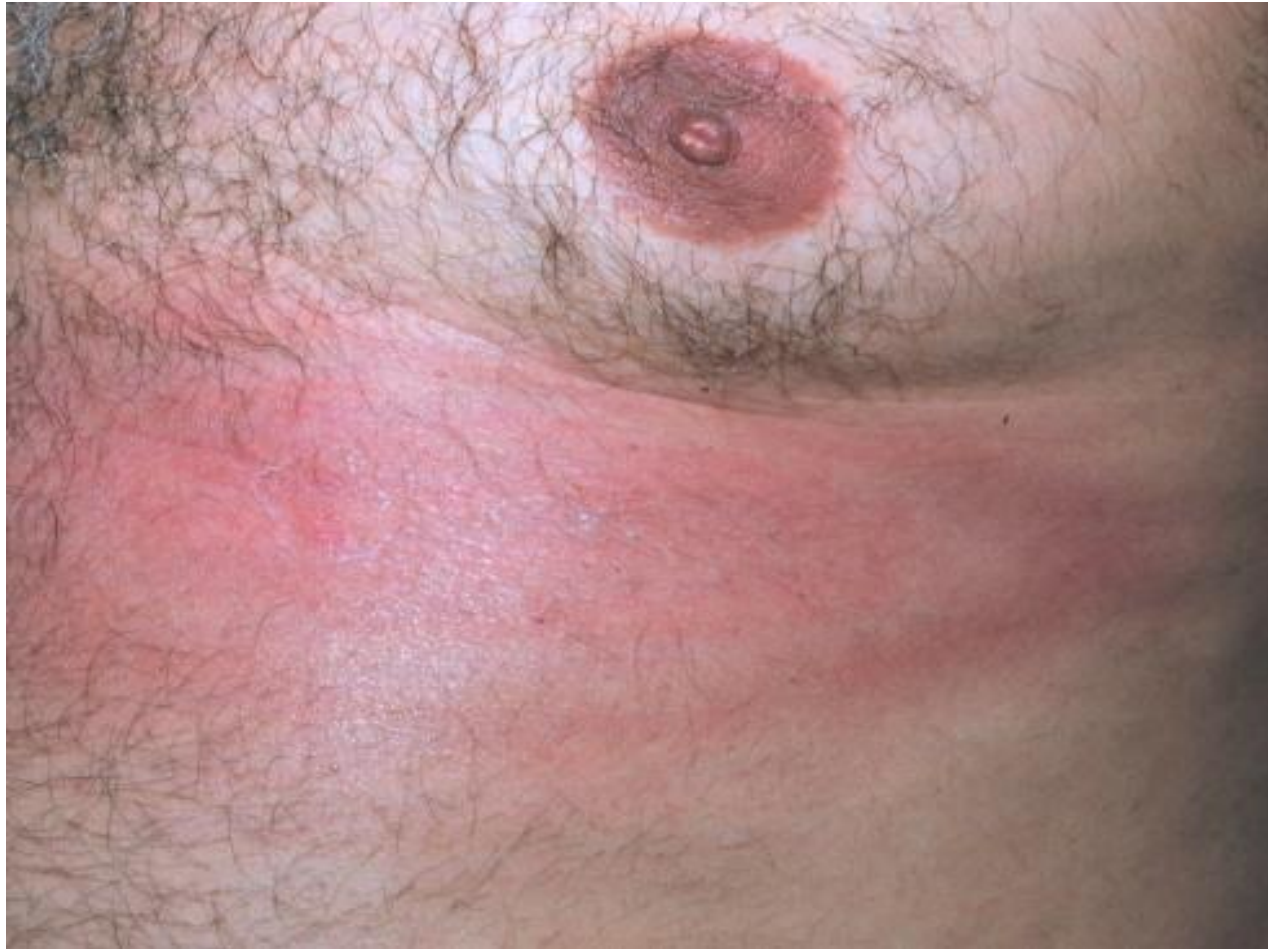„déjà vu“

„Voreingenommenheit“

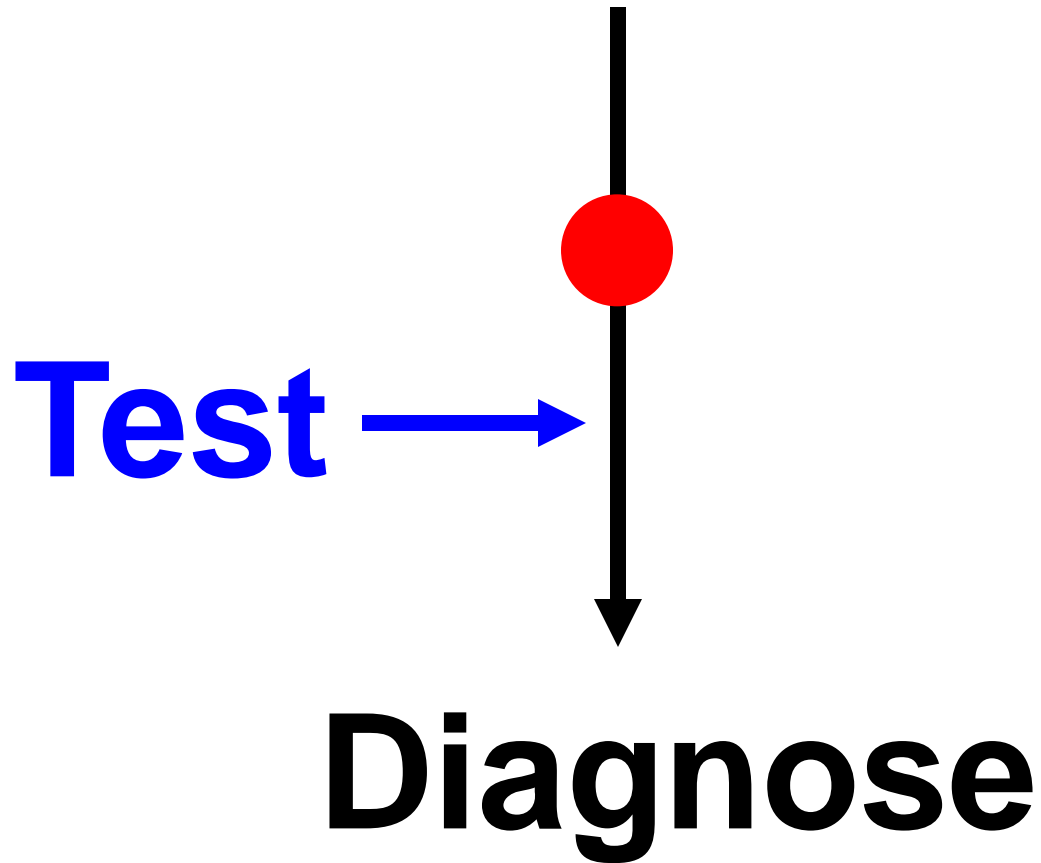
Intuition

Präsentation





Präsentation





72j. Frau

Müdigkeit, Muskelschwäche

Kälteempfindlichkeit

Obstipation

Hb 131 g/l

Ferritin 235 mg/l

ASAT 376 U/l (<40)

ALAT 39 U/l (<40)

CK 755 U/l



72j. Frau

Müdigkeit, Muskelschwäche

Kälteempfindlichkeit

Obstipation

Hb 131 g/l

Ferritin 235 mg/l

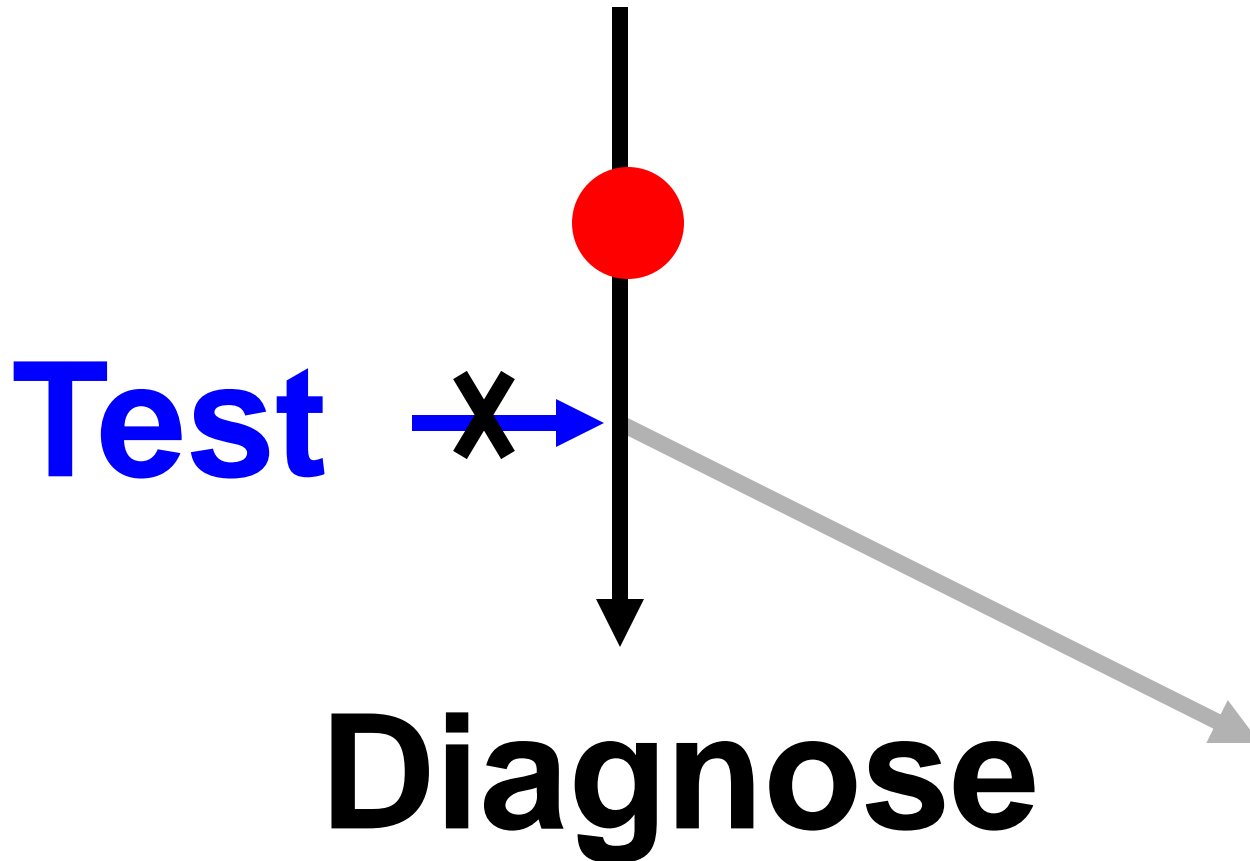
ASAT 376 U/l (<40)

ALAT 39 U/l (<40)

CK 755 U/l

TSH 46 mU/l (< 4)

Präsentation





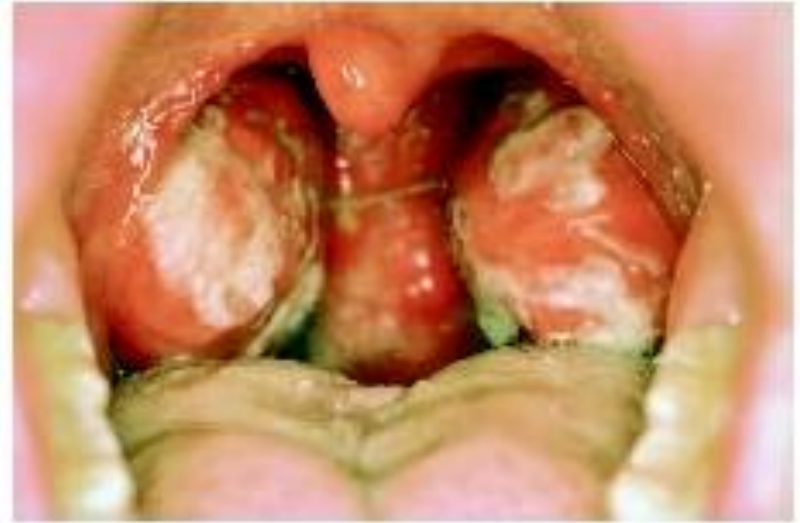19j. Kochlehrling
Halsweh, Fieber
extrem müde

Lymphadenopathie
Splenomegalie

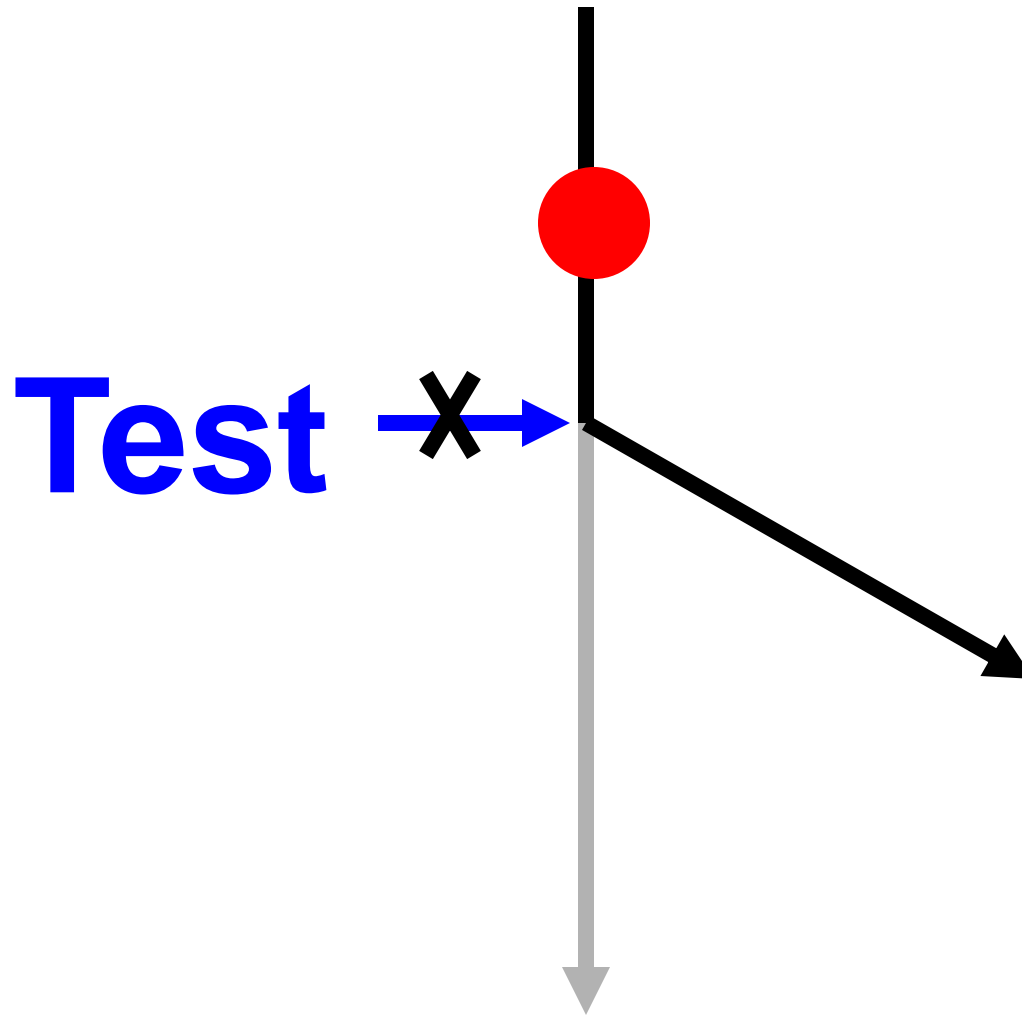
Hb 145 g/l

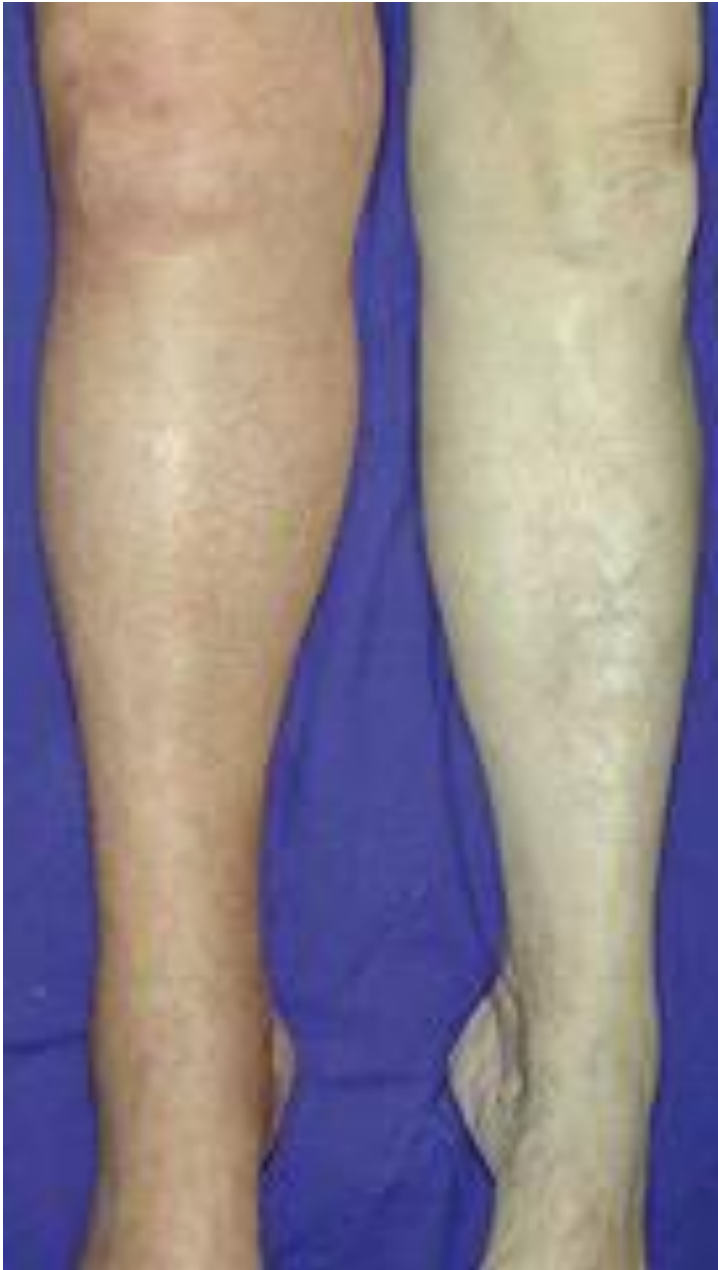Lc 15.4 x 10⁹/l

Monotest negativ



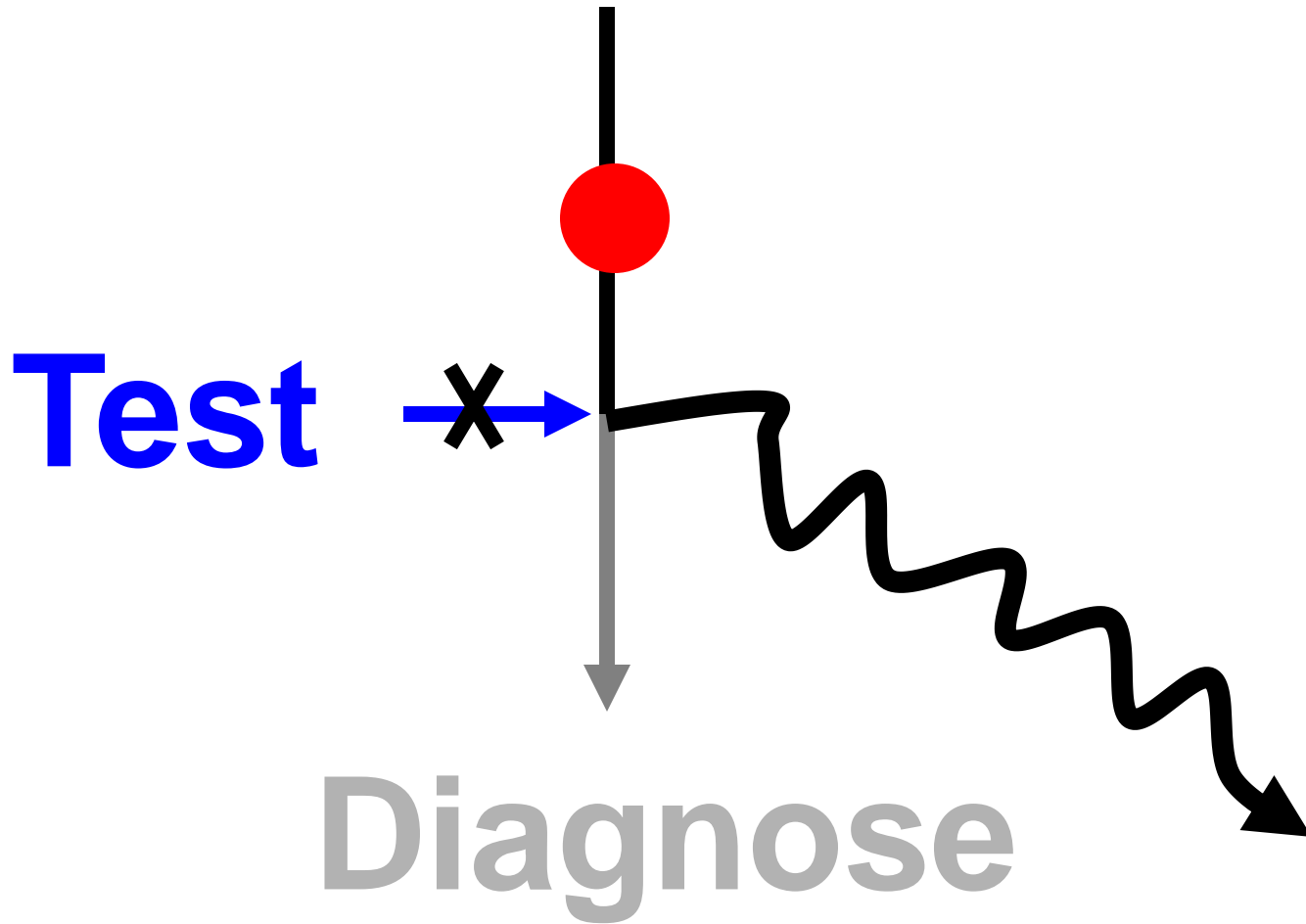
Präsentation





**D-dimere
< 0.5 mg/l**

Präsentation





45j. Mann mit Thoraxschmerzen
Jogger, Nichtraucher
Status normal
EKG normal

60 j. Frau mit Diabetes mellitus

**Eisen wegen Angiodysplasien im
Coecum**

BMI index 28, BD 145/95, Hb 11.3 g/dl

**Plasma glucose 12.0 mmol/l
(2 h nach Essen)**

HbA1c 7.4%

6 Monate später:

Glucose 18.2 mmol/l

Urin: Mikroalbuminurie (neu)

Fundoskopie: Retinopathiezeichen (neu)

HbA1c of 6.4%

Blutzucker der letzten 4 Wochen:

12.4 – 21.0 mmol/l

HbA1c

falsch tief

Hämolyse

Rez. Blutverlust

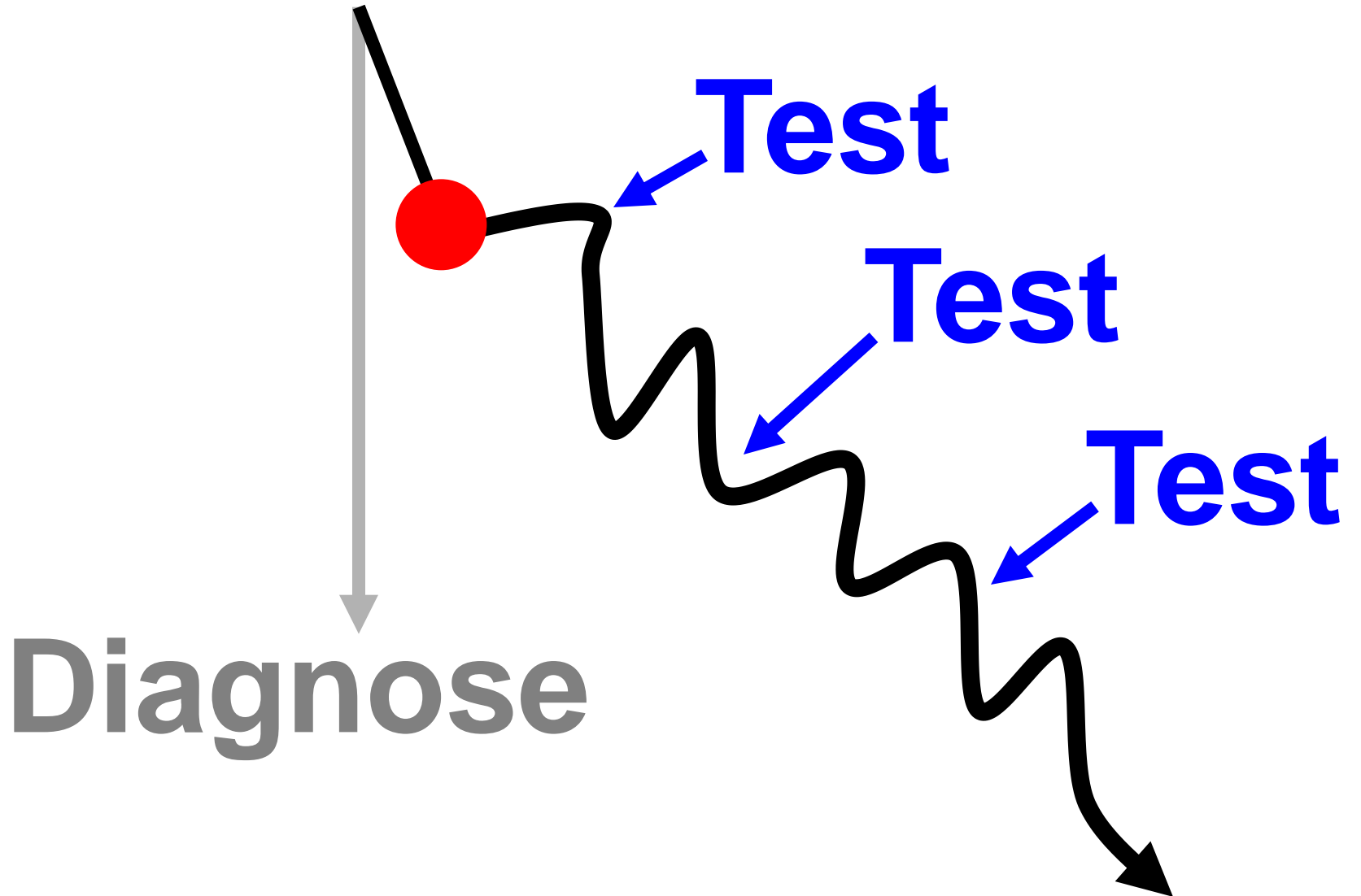
EC-Transfusionen

falsch hoch

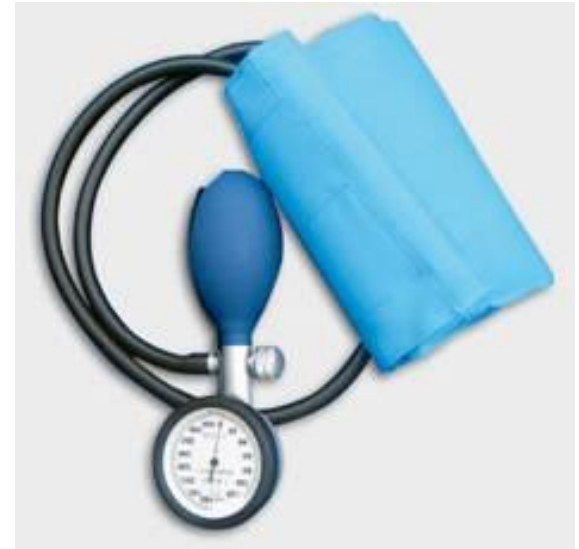Eisenmangelanämie

Urämie

Präsentation



73j. Italienerin



**Arterielle Hypertonie (>10 Jahre)
trotz 3 Antihypertensiva:
BD-Werte bis 240/140mm Hg**

Diabetes seit 5 Jahren

Ultraschall Abdomen: Nebennierentumor rechts

im 24h Urin :

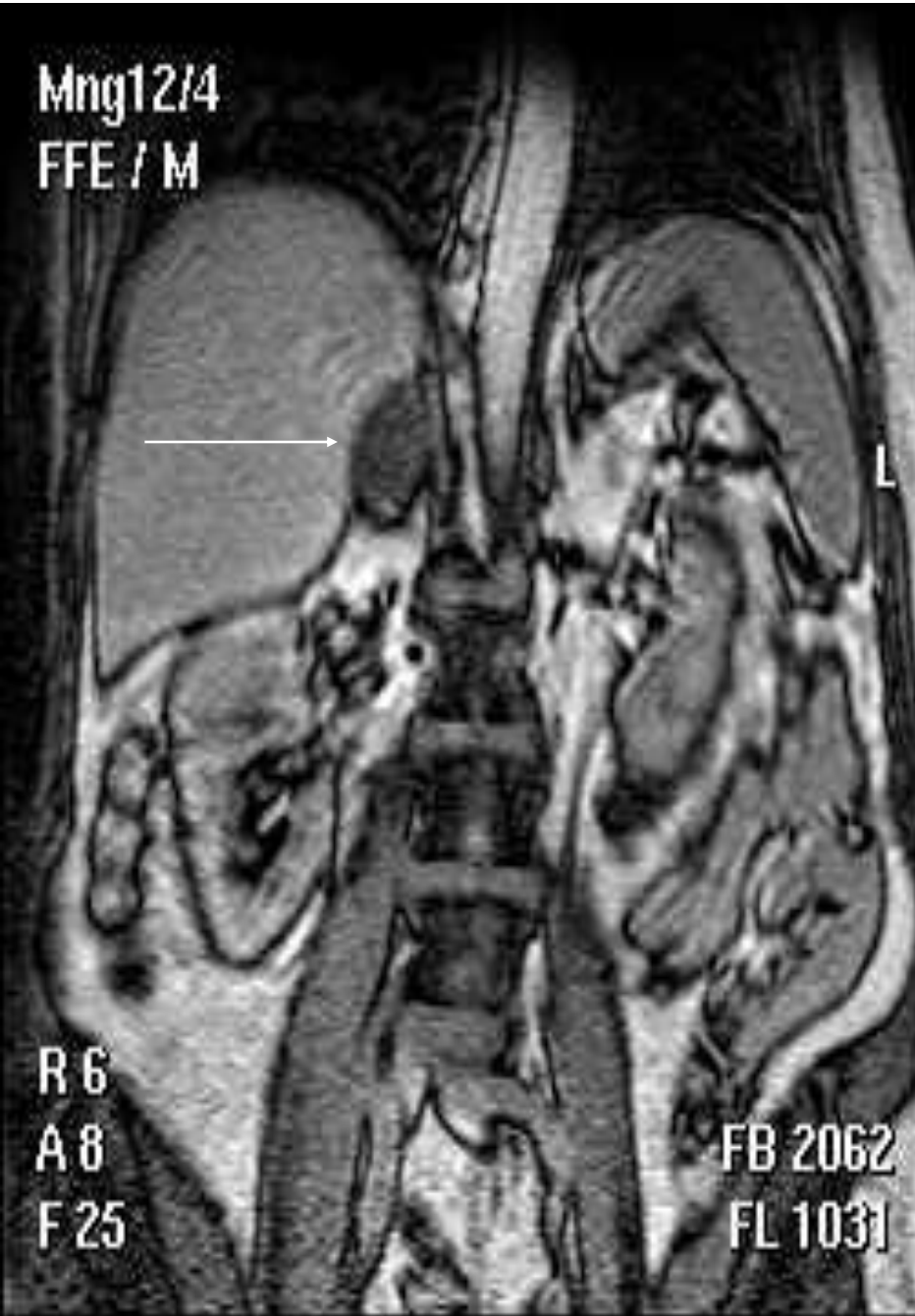Aldosteron = 32 nmol (-72)

Noradrenalin 310 nmol (-700)

Adrenalin 56 nmol (-110)

Dopamin 25'252 nmol (-2500)

Mng12/4
FFE / M

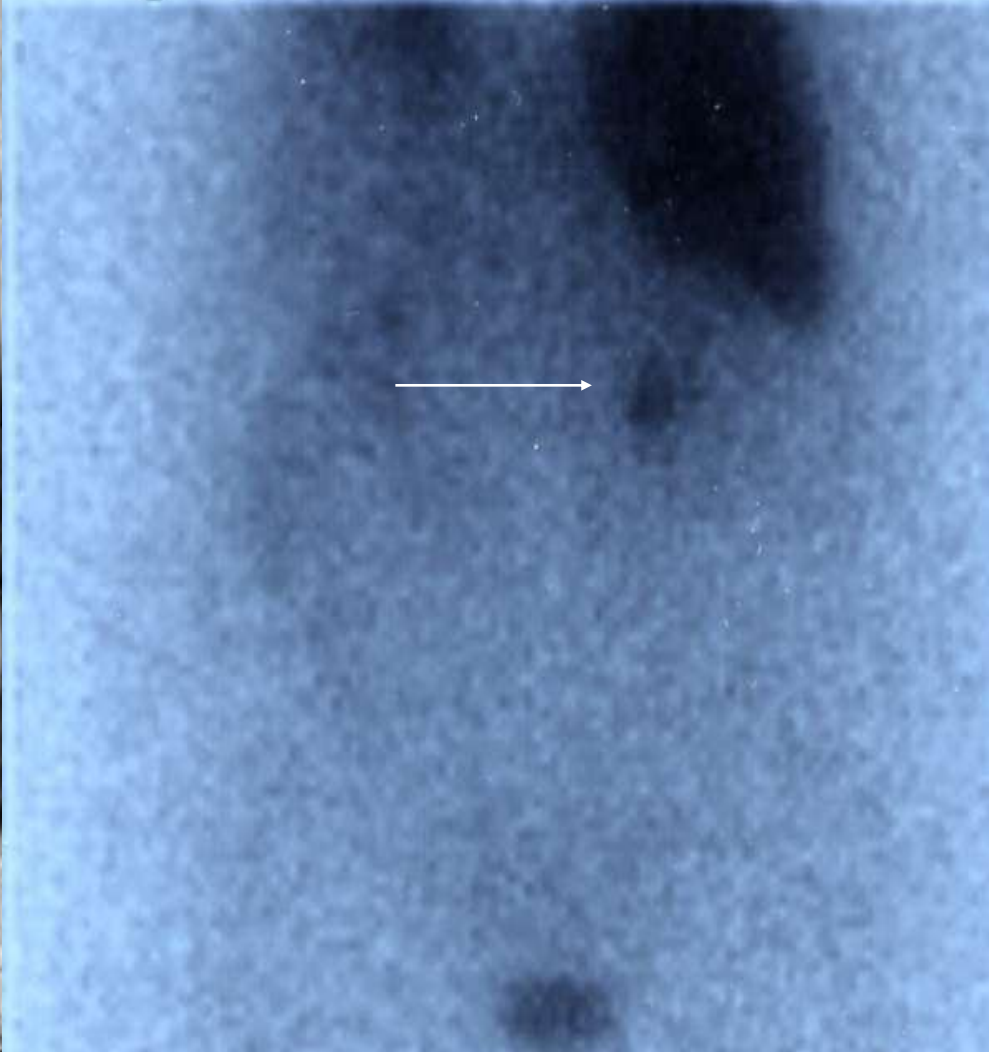


R 6
A 8
F 25

FB 2062
FL 1031

DATE : 27-NOV-2001

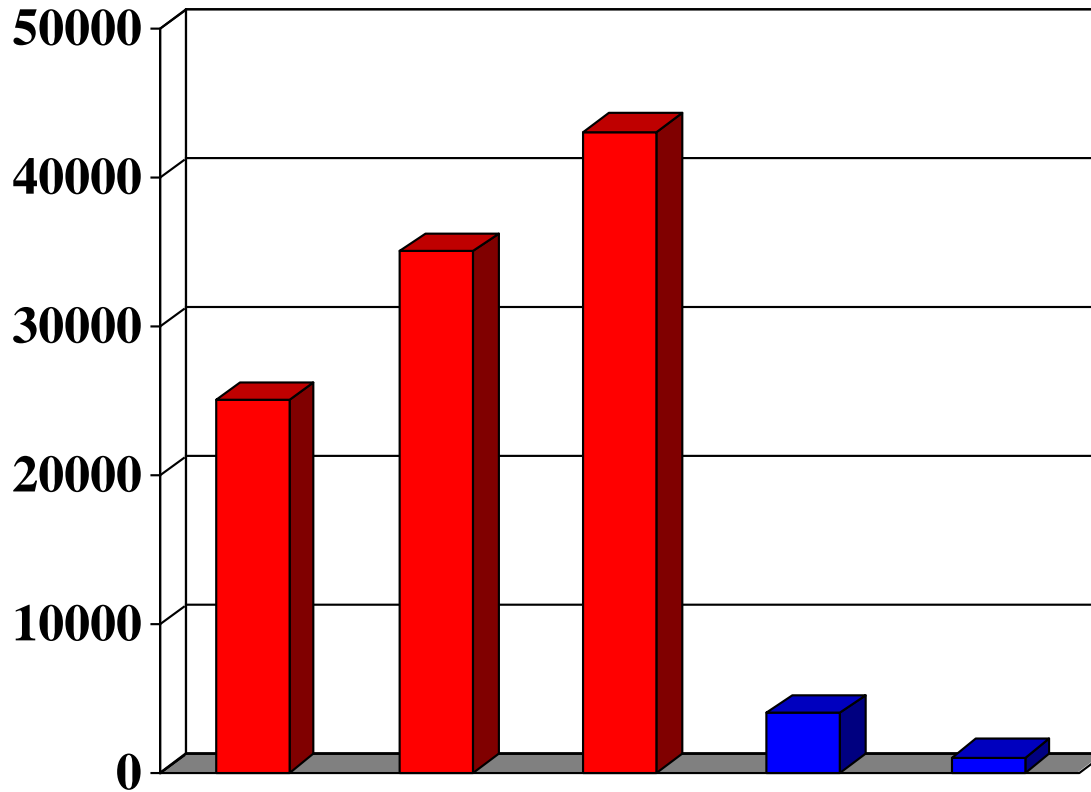
l post r



Nach Adrenalektomie:

- 1) Persistenz der Hypertonie
(BD 190/95 mm Hg)**
- 2) Histologie: NNR-Adenom**
- 3) Dopamin 37'612 nmol**

L-Dopa/Carbidopa 100/25 mg 2x/die



Dopamin im Urin (nmol/24h)

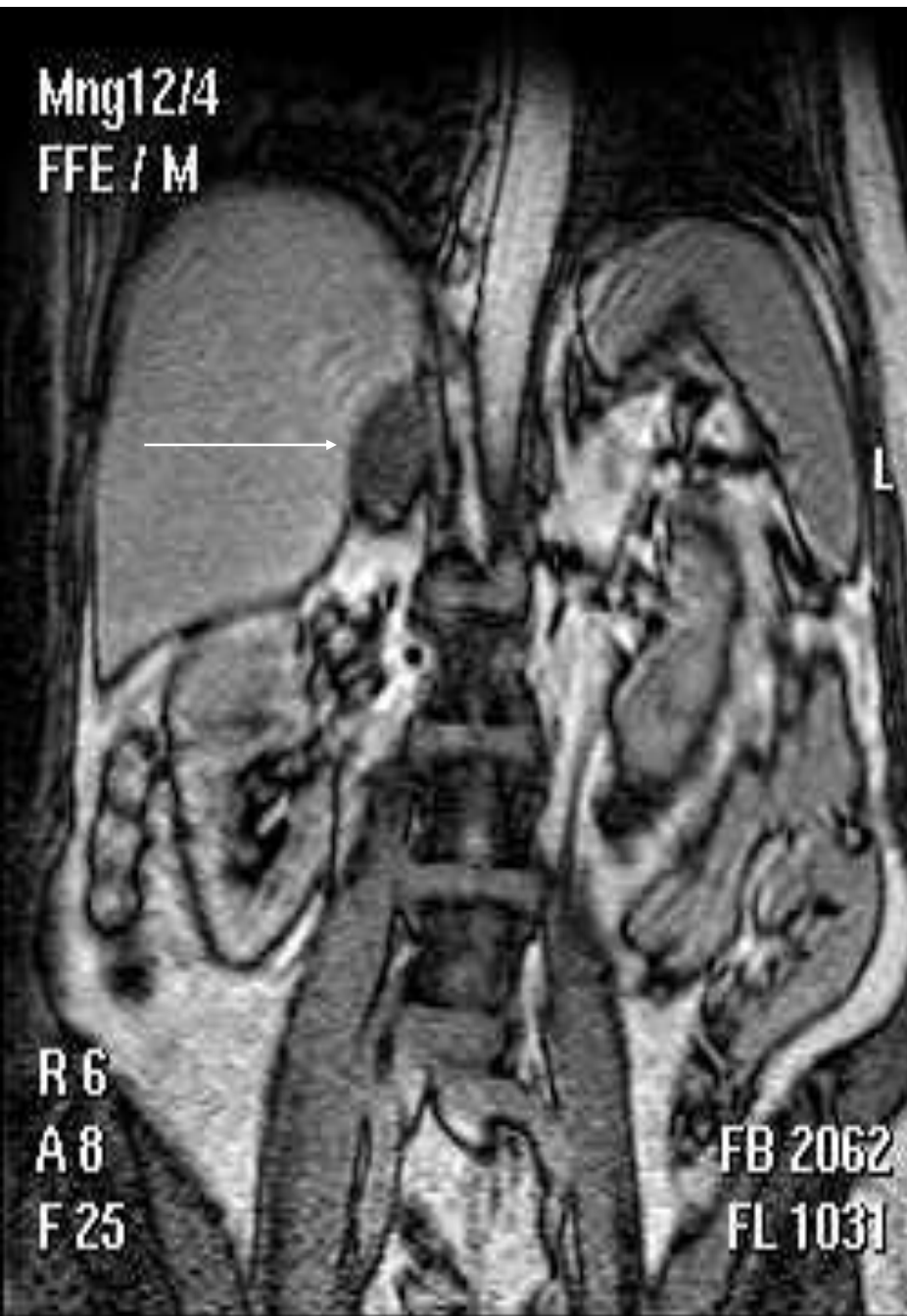Sequenz von positiven Tests:

Hypertonie + Nebennierentumor 30%

Katecholamine ↑ (91% -75%) 60%

Jod 123- Szintigrafie (100%-95%) 97%

Mng12/4
FFE / M

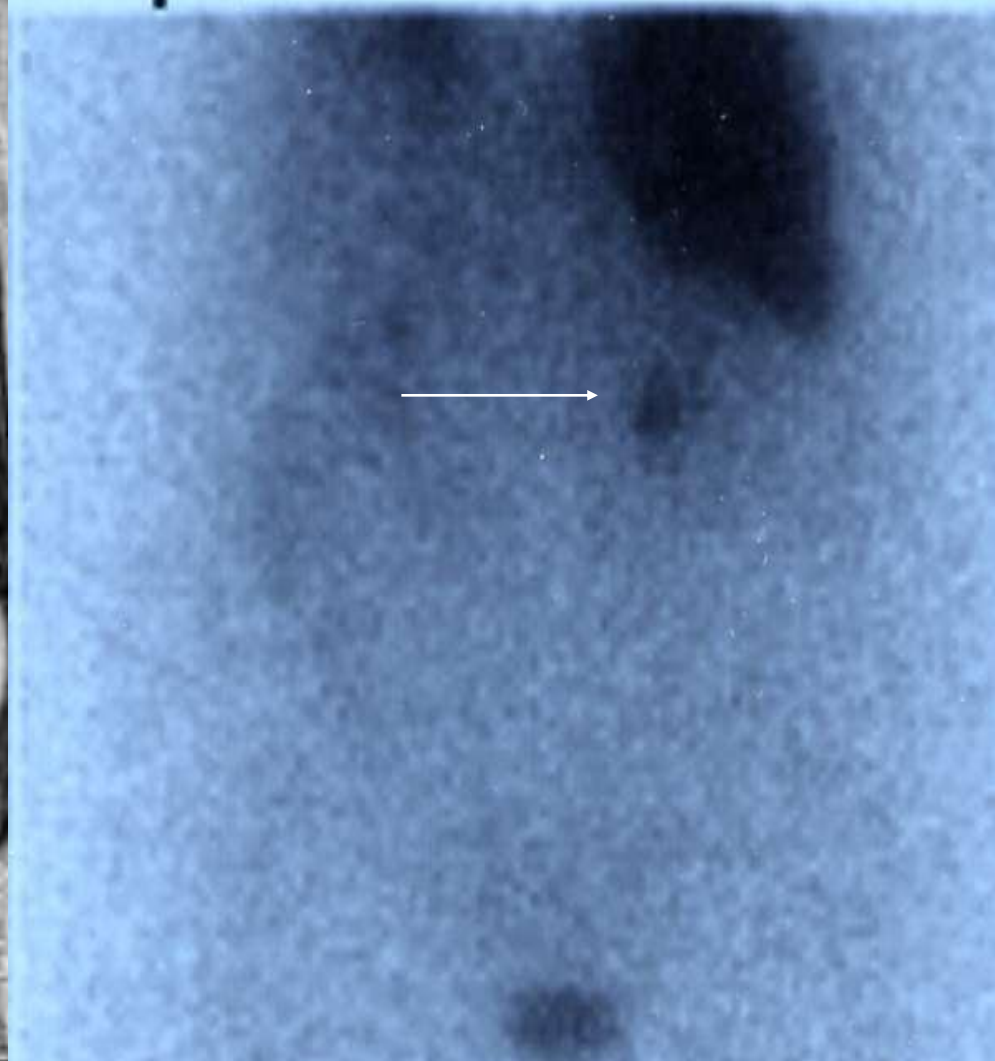


R 6
A 8
F 25

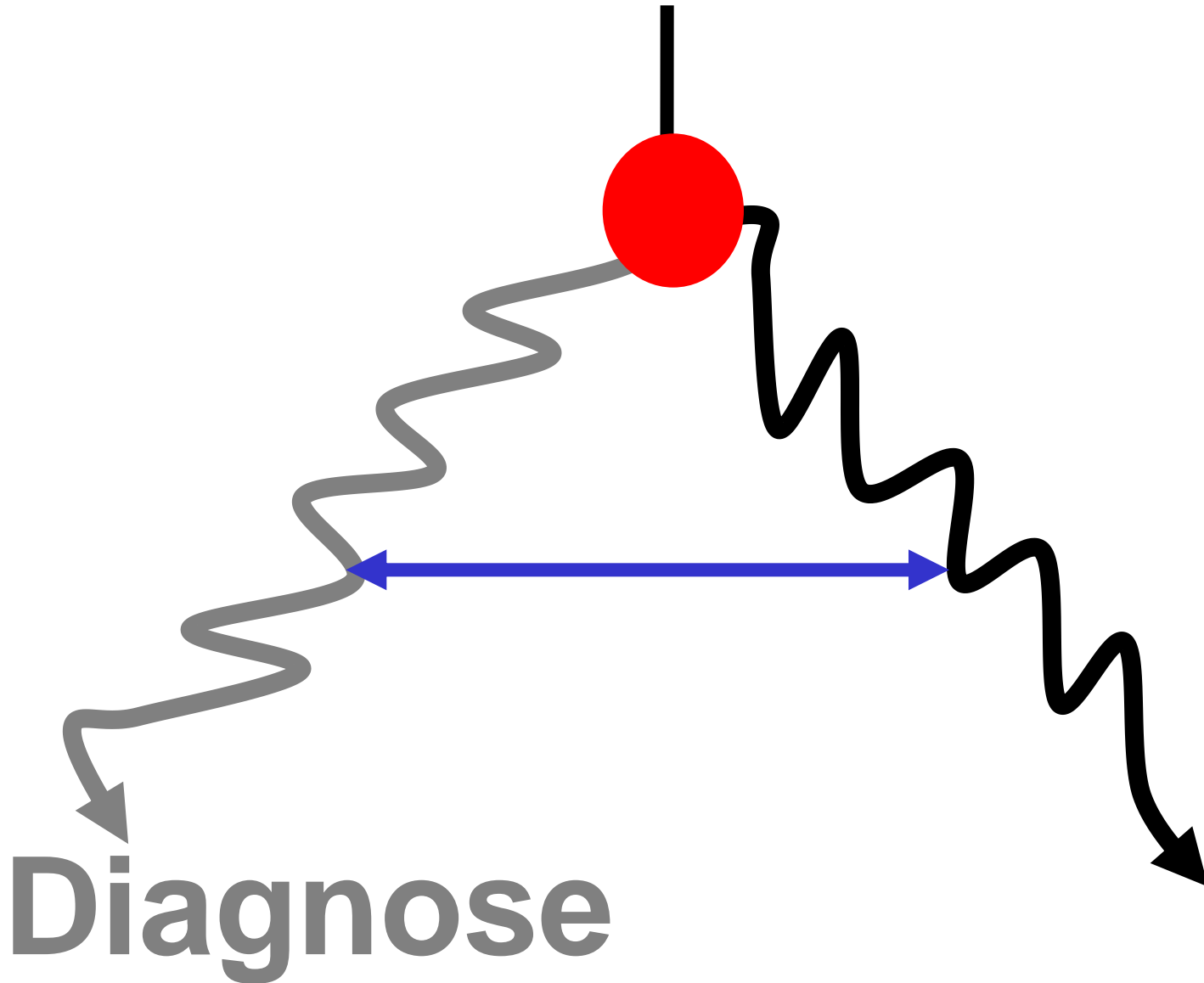
FB 2062
FL 1031

DATE : 27-NOV-2001

l post r



Präsentation



Blickdiagnosen

Geschichte

Hautausschlag

Labortest

Symptomkomplex

EKG