

Engadiner Fortbildungstage 2017

Fallstricke in der Rheumatologie

Handout

Schuls, 9. September 2017

Pius Brühlmann

Beat Michel

RheumaClinic Bethanien, Zürich

Der dorsale Beckenschmerz

Häufig Blockaden (ISG, untere LWS)
Lumbospondylogenes Syndrom
Lumboradikuläres Syndrom

Selten ISG-Arthritis
Coxarthrose
Insuffizienzfraktur
Metastasen

Fazettensyndrom (Spondylarthrosen)

Anamnese

Anlaufschmerz

Schmerz bei Rotation/Reklination

Belastungsschmerz

Klinik

Spondylogenes Syndrom

Irritation bei Gelenksbelastung

lokaler Hartspann

Diagnostik

evtl. CT

Probeinfiltration

Haltungsinsuffizienz

Anamnese

Belastungsschmerz

Ermüdungsschmerz

Klinik

schwache Muskulatur

Hartspann nur bei Schmerzen

Bildgebung

ohne Befund

Diagnostik

Halte-Test

Bildgebung

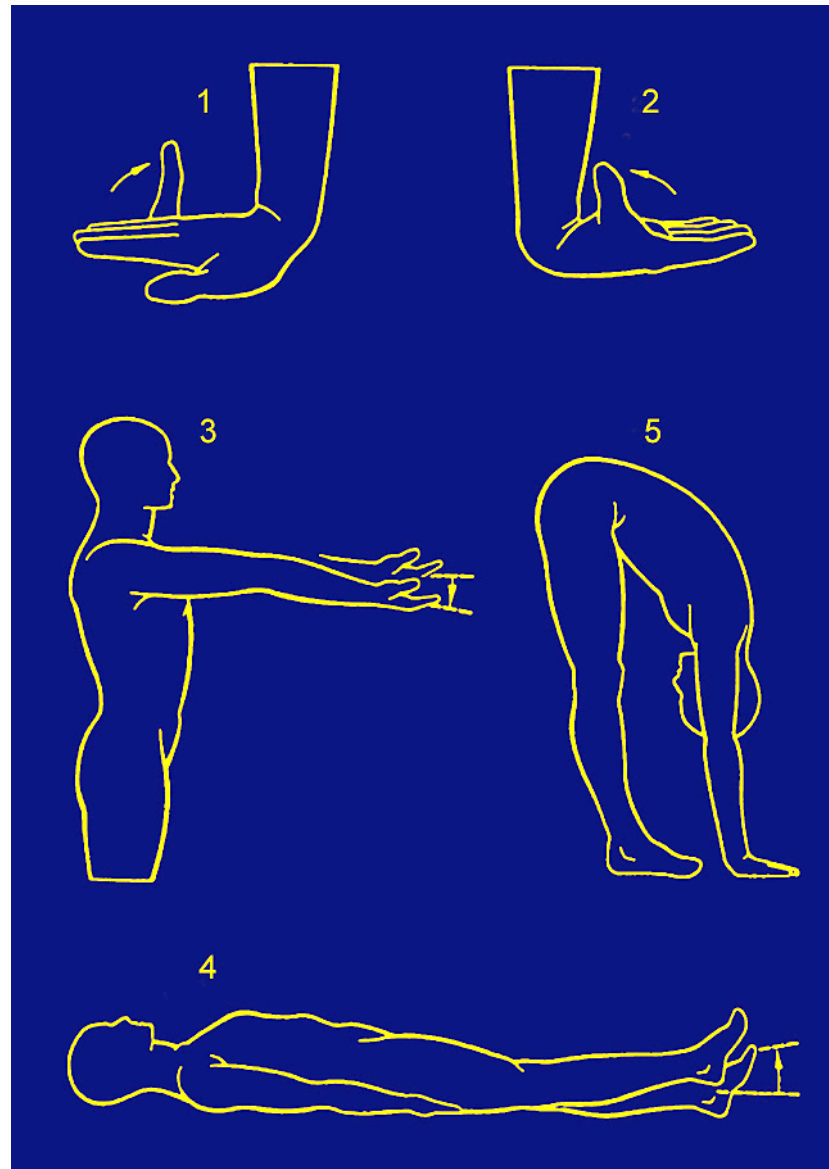
	Röntgen	MRI	CT
• Fraktur	+++	++	+
• Infekt/Tumor	++	+++	+
• DH	+	+++	++
• Instabilität	+++	+	+
• Arthrose	+	++	+++
• Myositis	-	+	-
• Fehlforn	+++	+	+
• Haltungsinsuffizienz	-	-	-

Polymyalgia rheumatica

- Schmerzen/Steifigkeit im Nacken-Schultergürtel
- Krankheitsgefühl
- Gelegentlich Beckengürtelschmerzen
- Hohe Entzündungszeichen
- Gutes Ansprechen auf Prednison

Hypermobilitätssyndrom

Befunde



Hypermobilitätssyndrom Symptome

- Arthralgien, Myalgien
- Steifigkeits- und Schwellungsgefühl
- Statische Fussbeschwerden
- Vertebrale und spondylogene Syndrome
Ileosakralgelenks-dysfunktionen

Cave: Schmerzhaftige Dysfunktionen können die Beweglichkeit verfälschend einschränken!

Hypermobilitätssyndrom Manifestationen

Distorsionen und Überlastungsperiarthropathien

Rezidivierende «habituelle» Luxationen

- Patella
- Schulter
- Hüfte
- Sprunggelenke

→ Knorpelverletzungen

→ Risiko für Arthrose (Präarthrose)

Hypermobilitätssyndrom Extraartikuläre Manifestationen

Dermatologisch

Striae, dünne Haut, «Papierige» Narbenbildung

Ophthalmologisch

Hängende Augenlider, Myopie, anti-mongoloide Falte

Internistisch

Varizen, Hernie, Aneurysmen

Hypermobilitätssyndrom

Befunde

- Daumenabduktion in Faust
- Abduktion Schulter $> 90^\circ$
- Flexion Schulter $> 180^\circ$
- Rotation HWS global $- 90^\circ$
- Knick-Senkfüsse

Hypermobilitätssyndrom DD Symptome

Arthralgien Rheumatoide Arthritis,
Fingerpolyarthrose

Myalgien Myositis
Myopathien anderer Ursache

Vertebrale Syndrome Degeneration Diskus (Osteochondrose)
Intervertebralgelenke (Spondylarthrose)
Spondyloarthritis

Cephale Symptome neurologische
ophthalmologische
oto-rhino-laryngologische Erkrankungen

Kombination Kollagenosen
psychosomatische Störungen

Erfolg bei Konsilien

Anamnese und Klinik

A Beginn

 Lokalisation

 Verlauf

K gezielte Befunderhebung, gestützt auf
 Anamnese

Zusatzuntersuchungen: selten nötig, nur gezielt