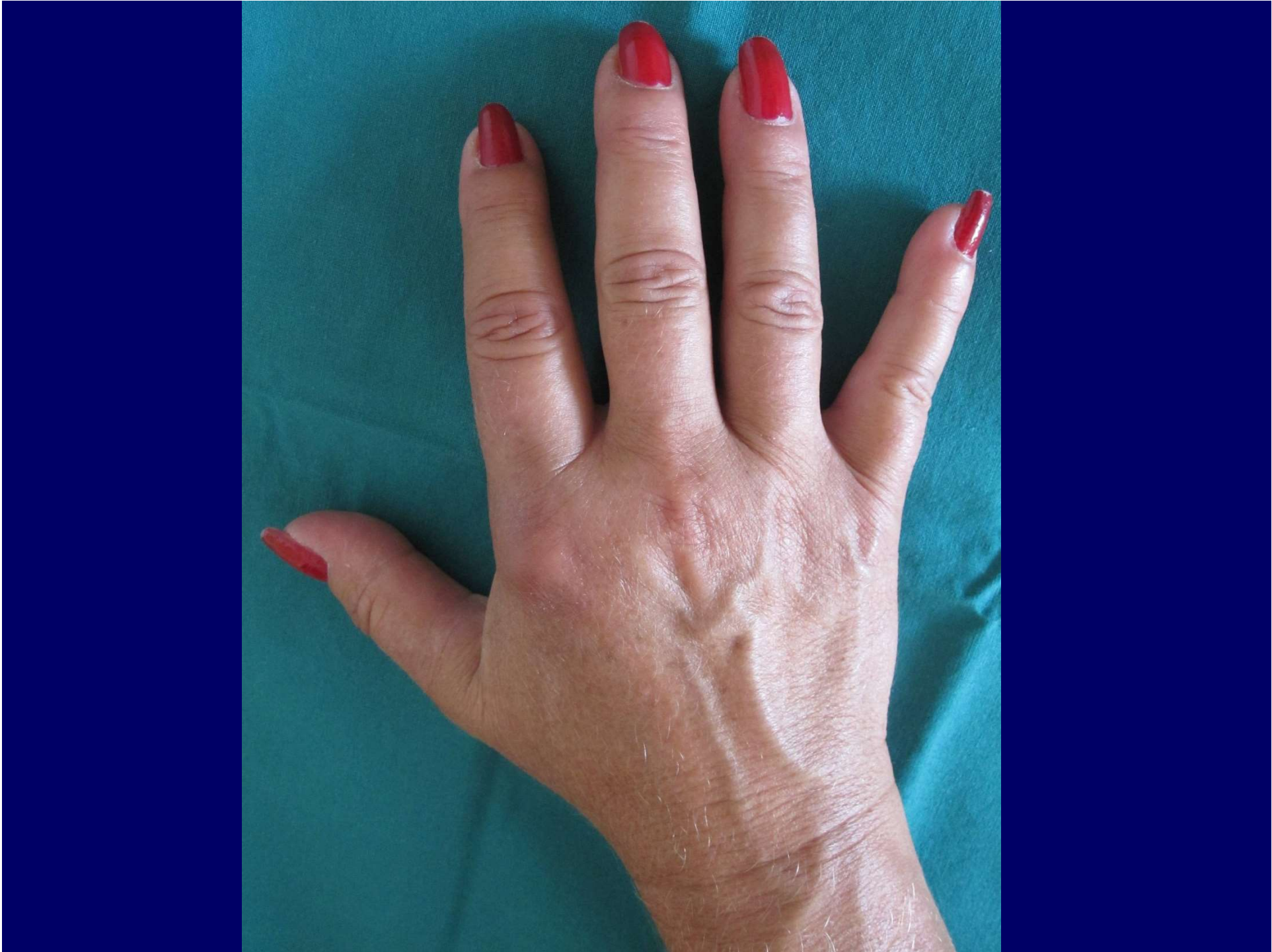


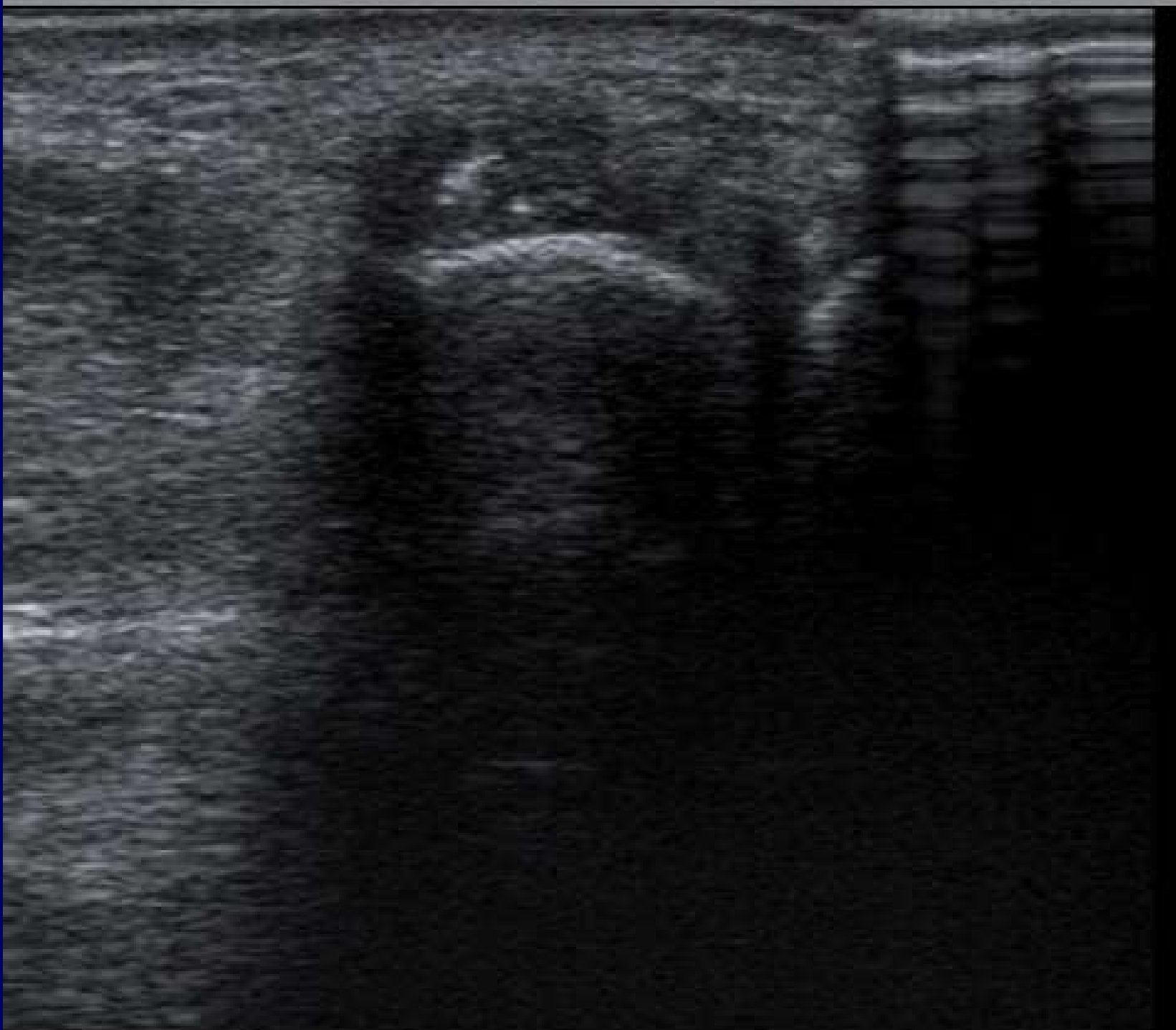
Fall

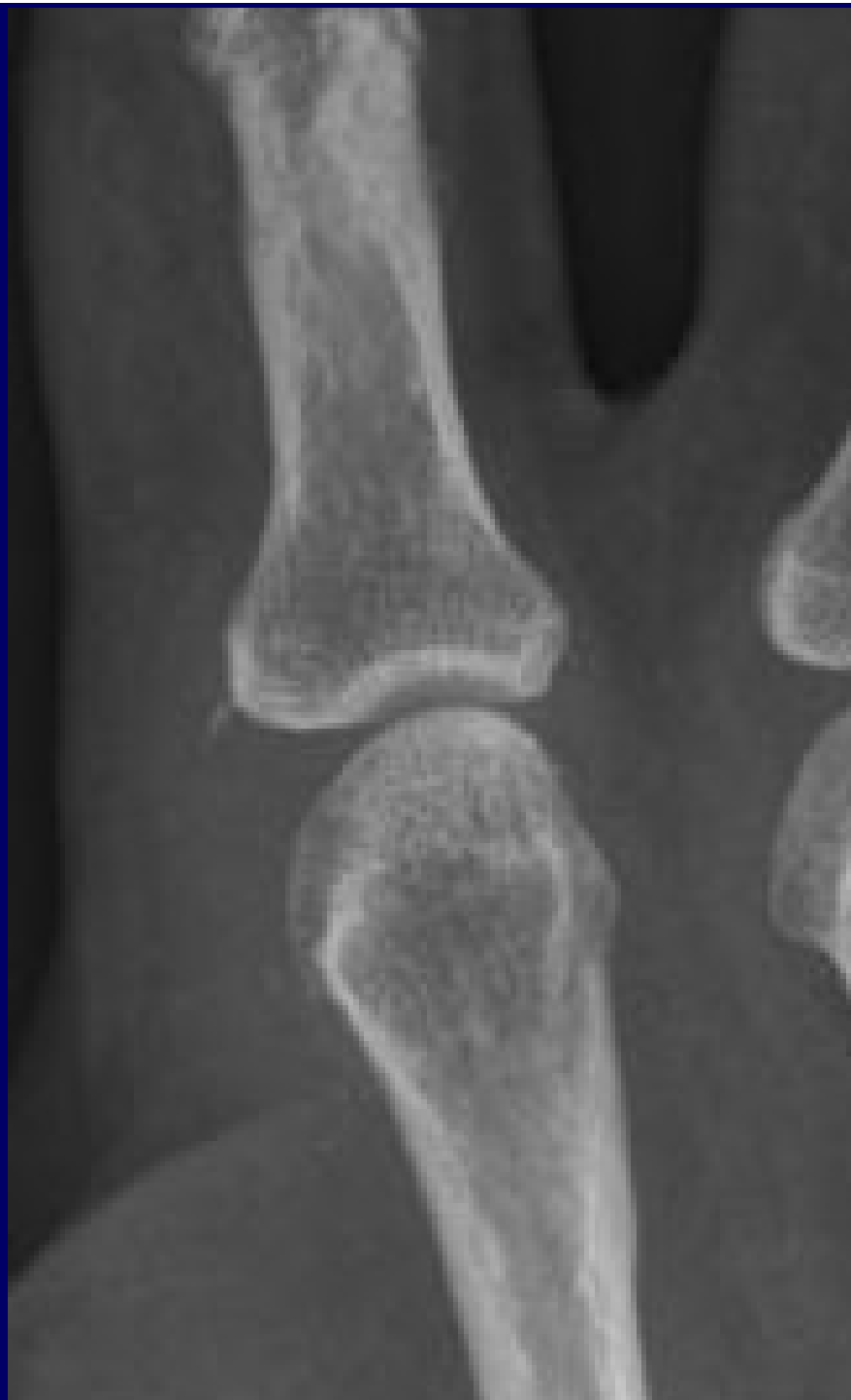
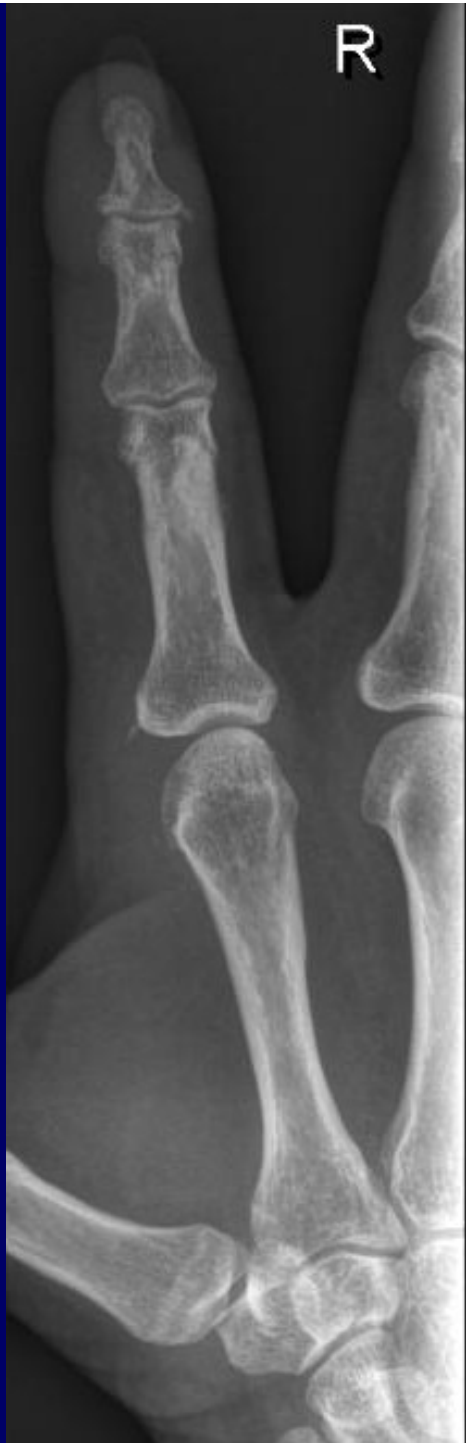w 55 J

Seit 2 Jahren

Schmerzen und Schwellung MCP II





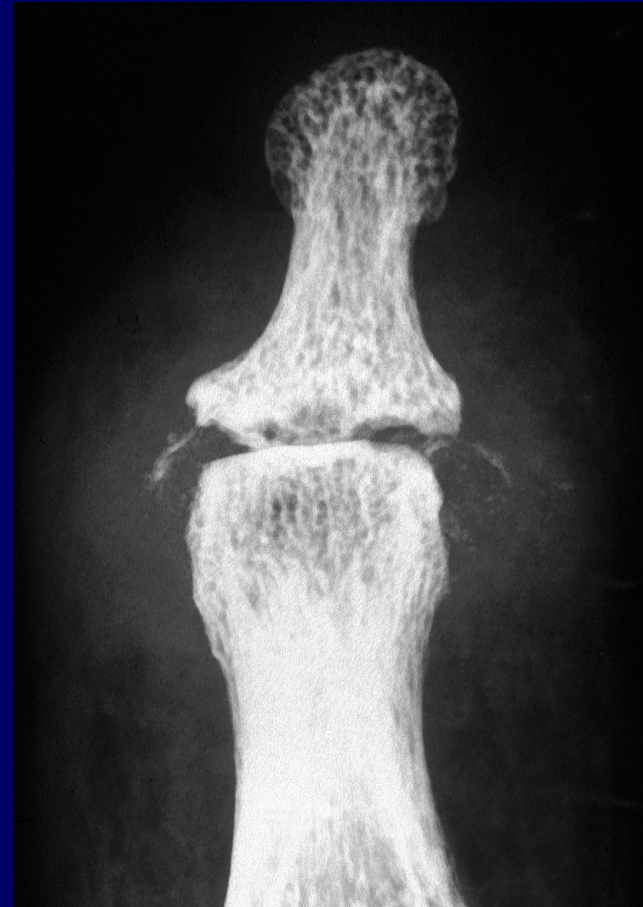

Hydroxyapatiterkrankung Klinik

- **Periartikuläre Ablagerung 30 – 60 J**

Sehnen, Gelenkkapsel

- Rotatorenmanschette
- Trochanter major
- Epikondylus
- Fingergelenke
- Kniegelenke



- **Intraartikuläre Ablagerung** > 70 J
Destruierende Arthropathie

- Schulter
- Hüftgelenk
- Kniegelenk

Hydroxyapatiterkrankung

